CASO CLINICO DEL MESE

Autotrapianto dentale
Un case report

Daniele Parrello*
Irene Saporito**
Riccardo Tonini***
Cosimo Pilolli***

***
Medico chirurgo, specialista in odontostomatologia e in ortognatodonzia. Prof. a.c. Università dell'Insubria -Varese. Libero professionista

**
Odontoiatra, specialista in ortognatodonzia. Libero professionista

***
Odontoiatra. Libero professionista

cosimopilolli@me.com

FIG. 1

Situazione iniziale.

FIG. 2

Rx iniziale.

FIG. 3

1.8. e 2.6. iniziale

FIGG. 4, 5

Rx 1.8. post cbct, 1.8. dopo la avulsione

Autotrapianto dentale

Le trasposizioni dentali chirurgiche rappresentano tutte quelle procedure che consentono lo spostamento di un dente nell'alveolo di un altro elemento dentario (autotrapianto).
Già negli anni novanta, lo specialista danese Jens O. Andreasen aveva chiarito in una serie di articoli la prognosi e i fattori di rischio dell'autotrapianto e aveva proposto delle procedure chirurgiche standard.
Il riassorbimento della radice è un'evenienza che può presentarsi in seguito ad infezioni che costituiscono un processo progressivo ed i cui segni possono essere osservati attraverso una radiografia uno o due mesi dopo l'esecuzione della procedura di autotrapianto o di reimpianto.
Una tra le più comuni complicazioni dell'autotrapianto dentale è l'anchilosi o riassorbimento per sostituzione: le cellule programmate per produrre osso (osteoclasti/osteoblasti) attaccano alcune parti della radice che viene riassorbita e lentamente nel tempo viene sostituita completamente da osso. Si tratta di un processo irreversibile che porta alla perdita del dente.
La somministrazione di una profilassi antibiotica sistemica aiuta nella prevenzione di complicazioni.

Case report

Viene di seguito presentato il caso di un paziente di 32 anni, di sesso femminile,

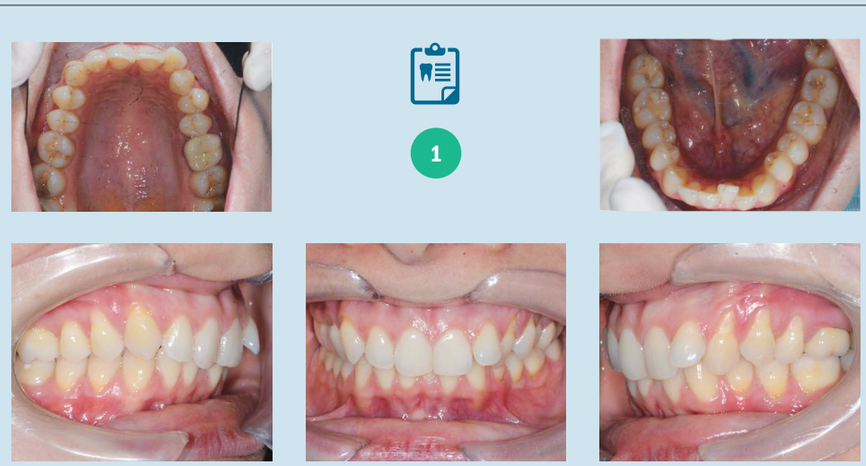

2

3

4

giunta in visita per la presenza di una fistola palatale a livello del 2.6. All'esame obiettivo viene registrato un sondaggio puntiforme a carico della radice palatale. E' stato eseguita una TC cone bean come approfondimento diagnostico dalla quale si riesce a confermare la presenza di una lesione a carico del 2.6. In un consulto con la paziente sono state discusse le varie opzioni terapeutiche e si è deciso di procedere all'esecuzione di un autotrapianto del 1.8 in sede 2.6.
Il 1.8 è stato devitalizzato prima della pro-

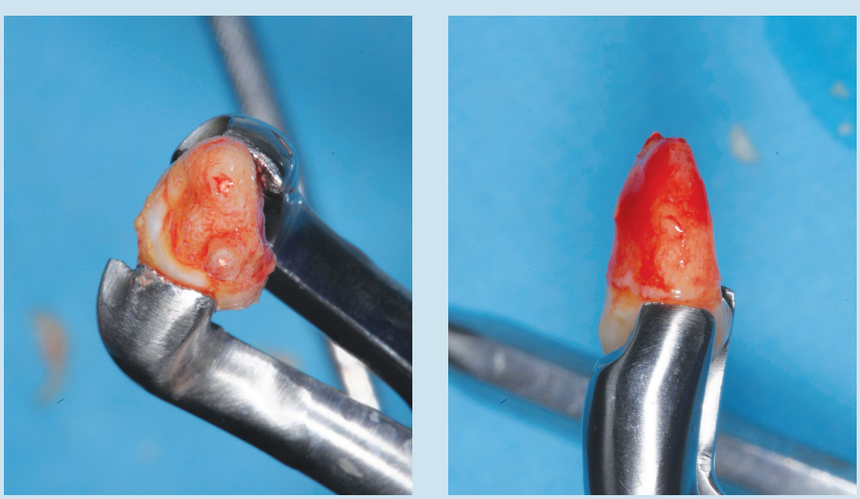

5

FIG. 6

Sito post estrattivo di 2.6., 1.8. in posizione 2.6.

FIG. 7

1.8. splintato in sede 2.6. e rx.

FIG. 8

1.8. e rx alla rimozione dello splintaggio a 8 settimane.

FIG. 9

Controllo a 4 mesi.

FIG. 10

Rx giorno chirurgia e rx di controllo a 14 mesi.

FIG. 11

Controllo a 14 mesi.

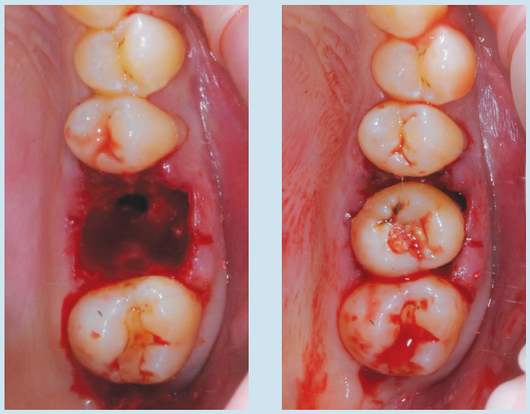

6

7

8

cedura chirurgica, allo scopo di ottenere un corretto posizionamento del 18 (radici fuse) nell'alveolo del 2.6.
La manovra chirurgica ha previsto la rimozione del setto inter radicolare con l'ausilio di una pinza ossivora, ed il posizionamento del 2.6. in infraocclusione. L'elemento dentario autotrapiantato è stato bloccato tramite splintaggio fisso a 2.5 e 2.7 con un filo 19x25 multibraided.
Lo splintaggio è stato rimosso dopo 8 settimane dall'intervento.
Il follow-up evidenzia la formazione di un normale spazio del legamento parodontale e nessun segno di anchilosi o riassorbimento. ●

diagnosi	18%
studio	9%
trattamento	46%
controllo	27%

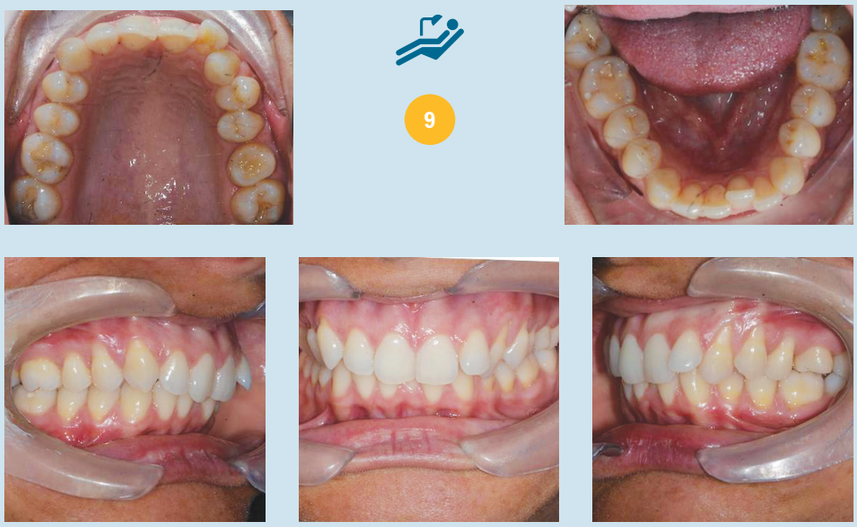

9

10

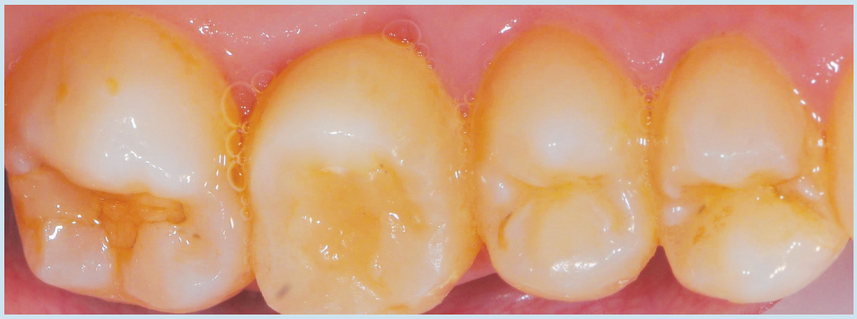

11